



AGAPLESION  
MARKUS KRANKENHAUS

## Gefäßdarstellungen (Angiographie, Phlebographie)

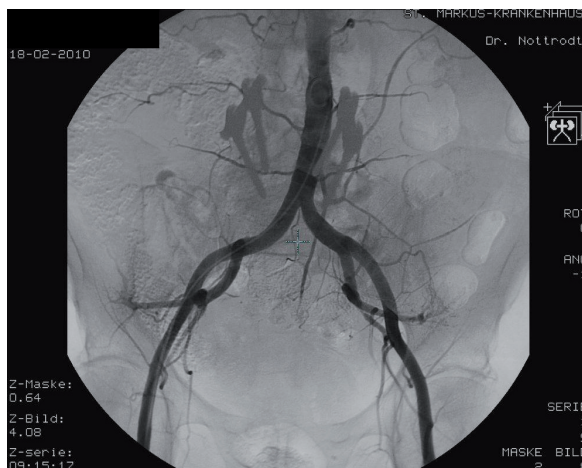
### Angiographie

Als Angiographie wird die direkte radiologische Darstellung von Arterien mit Kontrastmittel bezeichnet. Bei der Durchführung als sog. DSA (digitale Subtraktionsangiographie) entstehen durch elektronische digitale Subtraktion Gefäßbilder ohne störende Überlagerungen.

Der Zugangsweg ist in der Regel die Leistenarterie. Unter örtlicher Betäubung (schmerzfrei) wird dünnes Kathetermaterial nach Platzierung einer sog. Schleuse über einen Führungsdraht eingebracht. Nach Entfernung des Materials am Ende der Untersuchung wird zur Vermeidung einer Hämatombildung ein Druckverband über 24 Stunden angelegt, Bettruhe ist erforderlich.

### Diagnostische Anwendungsgebiete:

- Darstellung der Halsgefäße, der Hauptschlagader im Brust- und Bauchbereich (Aorta), der Organ- und Darmgefäße im Bauch und im Becken, der Nierenarterien u.a.
- Darstellung der Durchblutung im Bereich des Beckens und der Beine einschließlich der Füße (z. B. bei Schaufensterkrankheit)



Diagnostische Gefäßdarstellungen sind heute auch durch Ultraschall, Kernspintomographie und Computertomographie möglich. Je nach Fragestellung wird die jeweils sicherste und nebenwirkungsärmste Untersuchungsmethode angeboten.

INFORMATIONEN



## AGAPLESION MARKUS KRANKENHAUS

### **Behandlungen (Interventionen):**

Die radiologische angiographische Katheter-Therapie (Ballondilatation, Stentsetzung) ist ein etabliertes Verfahren, aufwendige Operationen können hierdurch vermieden werden. Verengungen und Verschlüsse der Arterien werden hierbei über einen Führungsdraht mit einem Ballonkatheter aufgeweitet und damit beseitigt. Falls notwendig, wird zusätzlich eine Gefäßstütze (Stent) platziert.

Ein Schwerpunkt am AGAPLESION MARKUS KRANKENHAUS ist die Katheterbehandlung von Verengungen der Nierenarterien mit der Möglichkeit der Stentversorgung, ebenso die Therapie von Gefäßverengungen im Becken- und Beinbereich einschließlich der Unterschenkel.

Des Weiteren werden bei uns seit über 20 Jahren Verschlüsse und Verengungen bei Dialysefisteln mit hochmoderner Kathetertechnik versorgt. Es besteht eine sehr erfolgreiche Zusammenarbeit mit der 2. Medizinischen Klinik (Abteilung Nieren- und Hochdruckkrankheiten) am AGAPLESION MARKUS KRANKENHAUS. Vor jedem Eingriff erfolgt mit dem Patienten ein ausführliches Aufklärungsgespräch mit Erörterung eventueller Risiken und Alternativmethoden.

### **Phlebographie**

**Als Phlebographie wird die radiologische Darstellung von Venen mit Kontrastmittel bezeichnet. Zur Beurteilung der Bein- und Beckenstrombahn wird eine Vene am Fußrücken zur Kontrastmittelinjektion punktiert.**

Hauptindikation für die Untersuchung der tiefen Beinvenen ist der Verdacht auf eine Thrombose. Bei den oberflächlichen Venen werden eventuell vorliegende Krampfaderen beurteilt, vor allem vor Venenoperationen. Auch die Armvenen mit ihren Abflüssen im Brustbereich können dargestellt werden, meist nach Punktion einer Vene in der Ellenbeuge. Bei schlechter Funktion oder unklarer Lage werden Venenkatheter oder Portanlagen gegebenenfalls unter Durchleuchtung mit Kontrastmittel überprüft.

INFORMATIONEN